LA RÉTINOPATHIE DIABÉTIQUE



Retine Gallien

DÉFINITION

La **rétinopathie diabétique** est une **complication du diabète**.
Aujourd'hui, **une personne diabétique sur deux est touchée** par la rétinopathie en France, ce qui en fait la **première cause de cécité avant l'âge de 65 ans** en l'absence de traitement.

C' est une maladie qui touche les capillaires, vaisseaux de petit calibre, de la rétine (fine membrane qui tapisse le fond de l'oeil et qui permet de capter les signaux lumineux venus de l'extérieur).

L'atteinte de ces **capillaires rétiniens** entraîne des troubles de la vision.

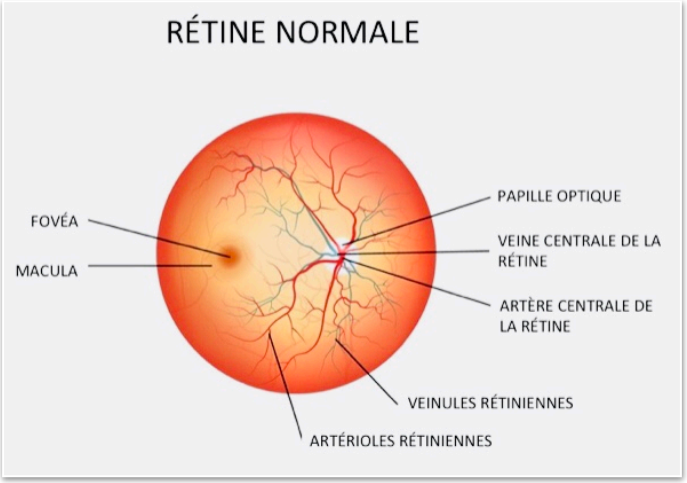

<u>Facteurs favorisants de la maladie :</u>

- **déséquilibre du diabète**
- **hypertension artérielle**
- **tabagisme**
- **cholestérol**

MÉCANISME

Les capillaires rétiniens s'obstruant, il y a une diminution progressive du flux sanguin de la rétine qui devient donc insuffisant. A ce stade, la maladie est asymptomatique.

Pour compenser ce manque de perfusion, la rétine va fabriquer des nouveaux capillaires dits « de dérivation » ou néovaisseaux, grâce à des facteurs de croissance: **les VEGF**.
Les **néovaisseaux** dont la paroi est très fine et fragile, saignent facilement entrainant de petites **hémorragies** et de **l'œdème** (accumulation de liquide) au niveau de la macula, qui est la zone de la vision centrale.

Ils entraînent des troubles de la vision : déformation des images, apparition de corps flottants dans le champ visuel, gênants dans la vie quotidienne.

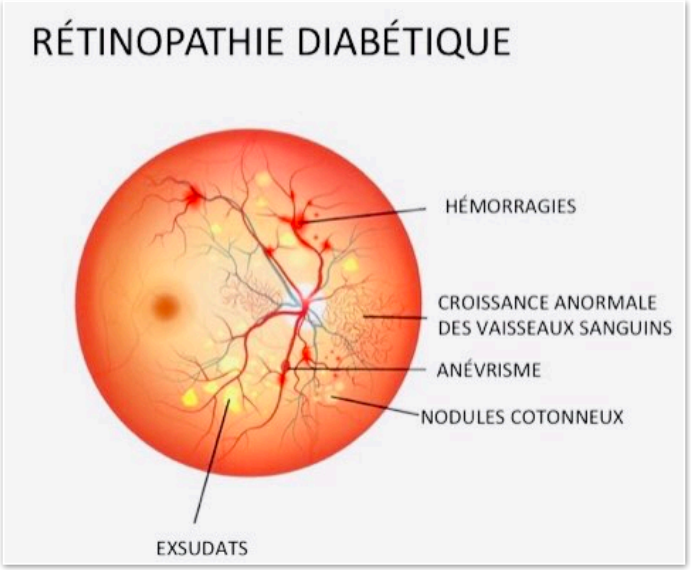

DIAGNOSTIC

Le diagnostic est posé par un médecin ophtalmologiste à la suite de plusieurs examens indolores:

Examen du fond d'œil (ou rétinographie) : photographie de l'état de la rétine obtenue après dilatation des pupilles.

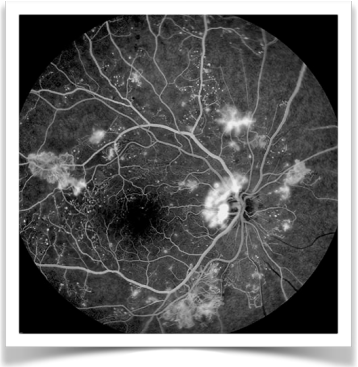

Angiographie : permet de visualiser l'état du réseau veineux de la rétine grâce à une injection de produit de contraste.

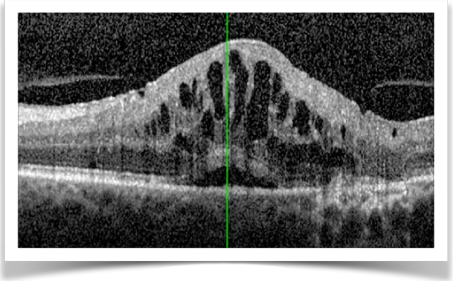

Tomographie par Cohérence Optique (**OCT**) : analyse des différentes couches de la rétine qui permet de visualiser et de localiser les « fuites » de liquide.

PRISE EN CHARGE

Elle dépend du stade d'évolution de la maladie. Au stade précoce: un **équilibre strict du diabète** et une action sur les facteurs favorisants sont indispensables pour en ralentir l'évolution.

A un stade plus avancé, il existe deux options principales de traitement :

- Les **injections Intra-Vitréennes** d'anti-VEGF ou de corticoïdes.
- La **thérapie laser par photocoagulation**.

Sans aucune prise en charge, cette maladie peut entraîner des complications comme: une hémorragie intraoculaire ou un décollement de la rétine. Dans ces cas, une intervention chirurgicale devra être envisagée.

AUTO-SURVEILLANCE

Votre rôle est **central** dans la prise en charge de votre maladie. Voici quelques **éléments biologiques importants** à surveiller qui nous renseignent sur son évolution :

- **Taux de cholestérol**
- **Taux d'hémoglobine glyquée**

Ces résultats d'analyse sont à donner régulièrement avec votre médecin traitant et votre diabétologue.

Il est également nécessaire d'effectuer une visite annuelle chez votre ophtalmologiste pour effectuer un **bilan de votre vision** ainsi qu'un examen du **fond d'oeil**.

CONSEILS HYGIENO-DIÉTÉTIQUE

Voici quelques conseils hygiéno-diététiques qui vous aideront dans la gestion de votre diabète au quotidien :

- **Évitez les aliments trop riches : en sucre, graisses saturées, sel.**
- **Préférez plutôt les sources de fibres naturelles comme les fruits et les légumes qui sont bénéfiques pour votre organisme.**

Quelques idées de substituts à introduire dans votre alimentation quotidienne : huile d'olive, d'avocat riches en oméga 3, miel, sucre de coco.

N'oubliez pas également de **pratiquer une activité physique régulière**.

Pour en savoir plus sur la rétinopathie diabétique, rendez-vous sur notre site internet: **https://www.retinegallien.com**

Insaf Raih, étudiante infirmière en 3ème année (2020)